

# Enfermedad pulmonar intersticial en la niñez. Ocho años de experiencia

Dres Eduardo Lentini,<sup>1</sup> Julio Oliva,<sup>2</sup> Adriana López Millán,<sup>1</sup> Evelina Agüero,<sup>1</sup> Carolina Grilli,<sup>1</sup> Eduardo Lemos<sup>1</sup>

<sup>1</sup> Servicio de Neumología. Hospital H J Notti, Bandera de los Andes 2603, Mendoza, Guaymallén (5519). Tel.: 0261- 4459271.

<sup>2</sup> Servicio de Anatomía Patológica. Hospital H J Notti.

## Resumen

**Introducción.** Se presenta la casuística de 8 años (2005-2013) de 27 enfermos con cuadros intersticiales en seguimiento efectivo. No fueron incluidas las displasias bronco-pulmonares, el daño pulmonar crónico por virus, la fibrosis quística y la aspiración recurrente. **Método.** Revisión de Historias Clínicas; tomografías computadas y biopsias pulmonares en actividad multidisciplinaria coordinada. Se modificaron las técnicas quirúrgicas de biopsia, radiología (tomografía computada) y se consultó a centros extranjeros con mayor experiencia en 14 casos. **Resultados.** Se presentan resultados de tomografías y de la clínica. La patología diagnosticada más frecuente fue la hemorragia pulmonar con 4 hemosiderosis pulmonares idiopáticas y 2 de otro origen (sangrado por celiaquía y hemorragia pulmonar del lactante). La segunda frecuencia, 4 casos, correspondió a posibles defectos del surfactante con genética incluida. Está representado casi todo el espectro de la patología intersticial. Los cuadros intersticiales pulmonares en la infancia seguramente son más frecuentes que lo supuesto hasta la fecha. Deben ser diagnosticados y tratados por equipos multidisciplinarios con énfasis especial en la técnica de biopsia, la tomografía computada y el futuro desarrollo de estudios genéticos avanzados.

**Palabras claves.** Enfermedad intersticial pulmonar en la niñez, enfermedad pulmonar difusa infrecuente.

## Childhood interstitial lung disease. eight years experience

### Summary

**Introduction.** Twenty-seven cases of interstitial lung disease in children with complete follow-up are presented. Bronchopulmonary dysplasia, viral chronic lung damage, cystic fibrosis and recurrent aspiration were not included. **Methods.** Detailed revision of 27 clinical records during the period 2005-2013. **Results.** computerized tomography, clinical symptoms, lung biopsies and diagnosis are shown. Coordinated multidisciplinary organization is underlined as necessary. Foreign Centers with larger experience were consulted in 14 cases; biopsy technique as well as computed tomography were accordingly modified. Most frequent finding was pulmonary hemorrhage of different origin: 4 idiopathic pulmonary hemosiderosis cases; one bleeding due to celiac disease and one acute pulmonary hemorrhage of infancy. Four cases of possible surfactant deficiencies were suspected (genetic studies included). Almost the whole spectrum of interstitial lung disease was found and surely it shall be found to be more frequent as long as a coordinated multidisciplinary effort is undertaken.

**Key words.** Interstitial lung disease, children.

### Abreviaturas

EPDI: Enfermedad pulmonar difusa infrecuente.

SINI: Síndrome intersticial de la infancia.

### Introducción

La patología pulmonar intersticial en la niñez es conceptuada como muy infrecuente hasta la fecha. Hay razones para pensar que es más común que lo descrito. En un informe del Reino Unido e Irlanda se encontró una frecuencia de 3,6 casos por millón.<sup>1</sup> En el año 2004 un informe de la *European Respiratory Society* informa de 185 casos en niños inmunocompetentes.<sup>2</sup> Es probable que se describa una mayor fre-

**Correspondencia.** Dr Eduardo Lentini  
E-mail: doclentini@gmail.com

cuencia con los nuevos estudios genéticos (todavía no universalmente disponibles),<sup>3</sup> junto con las nuevas clasificaciones que las sistematizan,<sup>4</sup> así como con el mayor conocimiento de la imagenología de las Tomografías Computadas.<sup>5</sup>

El término "intersticial" es algo limitado ya que actualmente se reconoce que la afectación puede abarcar no sólo el intersticio sino también las vías aéreas, alveolos, vasos sanguíneos pulmonares, linfáticos y la pleura; es por eso que algunos prefieren llamarlas "enfermedad pulmonar difusa infrecuente" (EPDI) (*rare diffuse lung disease*).<sup>6</sup>

Las manifestaciones clínicas, radiológicas y evolutivas son muy variadas, por lo que no hay una definición unánime: un trabajo dice "tos, taquipnea, rales, disnea ejercicio y/o hipoxemia presentes por lo menos durante un mes e infiltrados difusos en la radiografía".<sup>7</sup> Otro artículo sugiere: "ha sido definida como síndrome caracterizado por taquipnea, rales, hipoxemia y/o infiltrados pulmonares difusos".<sup>8</sup> Aquí se infiere que los síntomas no deben necesariamente coincidir con alteraciones radiológicas evidentes y viceversa. Nosotros adoptamos la clasificación de la *American Thoracic Society*, la cual se detalla más adelante en metodología.<sup>9</sup>

## Objetivo

Presentar los hallazgos clínicos, radiológicos, de anatomía patológica, diagnósticos y de tratamiento en los cuadros intersticiales pulmonares de la infancia y la niñez desde enero del año 2005 hasta diciembre del año 2013, de los enfermos derivados o consultados al Servicio de Neumología, y en seguimiento efectivo por el mismo, para completar casuísticas nacionales. Describir las áreas que hemos tenido que desarrollar para estudiarlos, por ejemplo: técnicas de biopsia; anatomía patológica, radiología, lavaje bronco-alveolar, contactos por Internet para opinión experta; envío directo de muestras a centros del extranjero de mayor complejidad y señalar las áreas de estudio/diagnóstico que aún quedan por instalar en el país –por ejemplo, genética *avanzada* de defectos del surfactante- para avanzar en su diagnóstico.

## Hipótesis

Teniendo en cuenta que hasta hace 8 años este diagnóstico no figuraba en las altas de nuestro Hospital, se pensó que el desarrollo en el tiempo de áreas multidisciplinarias trabajando en conjunto, ayudaría a precisar e incrementar estos diagnósticos contribuyendo sustancialmente a su detección en nuestro medio.

## Población y método

**Demografía:** n = 27; Género: 17 masculino, 10 femenino; Edad al diagnóstico: 2,83 años (rango 1 mes- 13 años).

Los enfermos son incluidos como Síndrome Intersticial de la Infancia (SINI) cuando reúnen 3 de 4 criterios que se detallan a continuación:

**Criterios de inclusión:** "Presencia de cuanto menos 3 de los siguientes 4 criterios en ausencia de otros síndromes conocidos: 1) síntomas respiratorios (tos, taquipnea o disnea de ejercicio), 2) signos respiratorios (taquipnea, rales, tiraje, hipocratismo digital, dificultad en la progresión de peso), 3) hipoxemia, y 4) anomalías difusas en radiografía de tórax o tomografía axial computada de pulmón (TAC)."

**Criterios de exclusión:** Fibrosis quística, inmunodeficiencias congénitas o adquiridas, daño pulmonar por virus, enfermedad cardíaca congénita, displasia broncopulmonar, infección pulmonar, discinesia ciliar primaria presentándose como *distress* respiratorio del recién nacido y la aspiración recurrente. Tampoco se incluyeron los inmunosuprimidos en general, leucemias y enfermos de síndrome de inmunodeficiencia adquirida (SIDA) del Hospital, ya que no participamos en su diagnóstico y/o seguimiento efectivo, aunque sí hemos intervenido solamente a la hora de hacer lavajes bronco-alveolares diagnosticando infecciones pulmonares intercurrentes o sus complicaciones. De esta manera, los enfermos restantes (incluidos) constituyen el llamado (SINI). En SIDA sí se incluyó un caso ya que fue de seguimiento efectivo durante toda su evolución en la UTI. También incluimos una aspiración de talco por su interés y gravedad que evolucionó a la curación espontánea.

## Metodología

Este es un estudio retrospectivo de revisión exhaustiva de historias clínicas desde enero del año 2005 hasta diciembre del año 2013 en pacientes donde se sospechaba patología intersticial pulmonar. Se revisaron 33 Historias Clínicas quedando 27 que llenaban los requisitos para ser evaluados.

**Método de la biopsia pulmonar:** Se realizaron a cielo abierto dos tomas, una en la zona comprometida y otra cercana. Se evitó el lóbulo medio y el borde lingular. Se procedió a enviarlas a anatomía patológica sin fijación. Allí se insuflaron según técnicas descriptas y se procedió a la tinción.<sup>10</sup> Radiología: siempre se evaluó por 2 observadores y el más experimentado estuvo en todas las interpretaciones.

## Resultados

**Tiempo de seguimiento:** media de 3 años y 9 meses (rango 1 semana – 13 años).

**Altas:** n= 7; Perdidos al seguimiento: n= 7 (25,92%); Fallecidos n= 8 (29,62%).

**Biopsias n= 20; Sin biopsia:** 4 (no se incluyen los enfermos sólo con lavaje bronco-alveolar como método diagnóstico).

**Tratamientos:** corticoides i.v.: n= 22; corticoides orales n= 22; hidroxiquina a n= 9; azatioprina n= 4.

**Tabla 1.**

| Nombre  | Edad Diagn. | Tiempo Seguim. | Fallecido | Perdido | Biopsia | Diagnóst. A.Patológ.                          | Diagnóst. Clínico/A.pat. |
|---------|-------------|----------------|-----------|---------|---------|---|--------------------------|
| G.C.    | 1ª 4m       | 1ª 8m          | Sí        | -       | Sí      | Neumonía Descamativa                          | Neumonía Descamativa     |
| L.F.    | 5 años      | 7 años         | -         | ALTA    | Sí      | No vasculitis                                 | H.P.I.                   |
| B.K.    | 8 años      | 5 meses        | -         | Sí      | No      | LBA siderocitos                               | H.P.I.                   |
| Q.A.    | 2 años      | 15 días        | No        | -       | Sí      | N.C.O.  | N.C.O.                   |
| F.Y.    | 3 años      | 6 años         | No        | -       | Sí      | Sug. Defect. Surfact.                         | Def. ABCA3               |
| F.P.    | 3 años      | 1 año          | Sí        | -       | Sí      | Neumon.Int.Linfoide                           | PTLD                     |
| C.J.C.  | 7 años      | 5 años         | No        | -       | No      | LBA: siderocitos                              | H.P.C.                   |
| R.M.    | 10 meses    | 6 años         | -         | Sí      | Sí      | N.Interst.Linfocitaria                        | N.H                      |
| R.L.T.  | 3 meses     | ¿?             | Sí        | -       | Sí      | Sug. Def. Surfact                             | P.D.S.                   |
| S.A.    | 4 meses     | 5 años         | No        | ALTA    | Sí      | C.P.I. ¿?                                     | Diagnóstico ¿?           |
| O.P.T.  | 1 meses     | 2 años         | No        | -       | Sí      | N.I.I.  | N.I.I.                   |
| F.N.    | 4 años      | 13 años        | -         | Sí      | Sí      | N.I.I.  | N.I.I.                   |
| L.A.    | 2 años      | 13 años        | No        | Sí      | Sí      | NCO   | NCO                      |
| A.M.    | 9 meses     | 5 meses        | Sí        | -       | Sí      | Sug. Def. Surfact.                            | P.D.S.                   |
| T.(m)   | 1 mes       | 6 meses        | No        | ALTA    | Sí      | Poca alter. A. Patológ.                       | H.C.N.E. probable        |
| C.L.    | 2 meses     | 10 años        | Sí        | -       | Sí      | Alt. Desarr. Pulmonar. (hipoalveolari-zación) | A.D.P.                   |
| G.P.    | 4 meses     | 2 años         | -         | -       | Sí      | Linfangiomatosis P.                           | Linfangiomatosis P.      |
| S.G.    | 6 años      | 8 años         | -         | -       | Sí      | Biop. superficial (faltan bronq. mayores)     | Steven Johnson           |
| M.M.    | 9 años      | 7 años         | -         | ALTA    | Sí      | L.B.A.: siderocitos. No vasculitis            | H.P.I.                   |
| U.D.    | 6 años      | 4 años         | ¿?        | ¿?      | No      | L.B.A: siderocitos                            | H.P.I.                   |
| B.G.    | 2 años      | 3 años         | Sí        | -       | Sí      | N.I.I.  | N.I.I.                   |
| A.X..P. | 2 meses     | 2 meses        | Sí        | -       | Sí      | Compat.Def. Surfac.                           | P.D.S.                   |
| A.P.    | 10 meses    | 1 semana       | No        | ALTA    | No      | -   | Aspiración talco         |
| J.J.    | 5 meses     | 4 meses        | Sí        | -       | Sí      | N.I.I.  | N.I.I - HIV+             |
| M.F.    | 13 años     | 1a 5 meses     | No        | Sí      | No      | BAL: eosinofilia 3%                           | N.E.A.                   |
| A.T.    | 7 meses     | 1 a 7 meses    | No        | ALTA    | No      | BAL: siderocitos                              | H.P.L.                   |
| M.M.L.  | 4 meses     | 5 meses        | No        | ALTA    | Sí      | N.I.I.  | N.I.I                    |

Abreviaturas. A.D.P.: alteración desarrollo pulmonar; H.P.I.: hem siderosis pulmonar; idiopática; P.D.S.: probable defecto surfactante; H.P.C.: hemorragia pulmonar celiacua; H.P.L.: hemorragia pulmonar lactante; H.C.N.E: hipertrofia células neuroendocrinas; L.P.: linfangiomatosis pulmonar; N.E.A.: neumonía eosinofílica aguda; N.H.: neumonía por hipersensibilidad; N.I.I.: neumonía intersticial inespecífica; N.C.O.: neumonía criptogénica organizante; P.T.L.D.: post-transplantation lymphoproliferative disorder.

**La mayor frecuencia corresponde a la HPI:** Obsérvese que hay 2 *altas*, lo que contradice la extendida creencia de que son siempre graves e irreversibles.<sup>11</sup> Si sumamos otras 2 hemorragias, [celiacua (HPC) y hemorragia pulmonar del lactante (HPL)], las hemorragias pulmonares son 6. Se destaca que las HPL no son consideradas hem siderosis, sino una entidad particular aún en estudio: se producen hemorragias pulmonares, sin causa aparente, en lactantes, con ingresos a UTI y recuperación en muchos casos ad integrum. Se atribuyó inicialmente a un agrupamiento de casos (“cluster”) causado por un hongo “*Stachybotrix atra*”.<sup>12</sup> La asociación no es clara y se reserva este diagnóstico para una “hemorragia de comienzo brusco en lactante previamente sano en donde el diagnóstico diferencial de otras causas de

hemorragia ha sido negativo. Produce dificultad respiratoria grave con infiltrados bilaterales. Edad gestacional mayor de 32 semanas y edad menor de 1 año”. No se encontró este hongo en nuestro paciente y no hubo otras causas probables de su HPL.<sup>13</sup>

**PDS (n=4 , 2ª causa):** Su probable diagnóstico se ha basado en la anatomía patológica informada como “sugestiva” desde el Centro de EE.UU. y en un caso en hallazgos genéticos concretos. La anatomía patológica y radiología se describen en la literatura como: “una opacidad difusa bilateral pulmonar semejando la membrana hialina” (radiología); “pavimento desorganizado” (radiología); “incremento de material intra-alveolar tipo “proteinosis alveolar” granular o globular en su aspecto “; “hipertrofia de neumonocitos tipo II”. Hay otras descripciones de

CPI (*chronic pneumonitis of infancy*)<sup>14</sup> que no se presentaron en nuestros casos. Aunque hay niños cuya anatomía patológica es sugestiva, el mapeo global para los defectos “conocidos” del surfactante puede ser negativo y seguramente no todas las mutaciones posibles se están detectando a la fecha.<sup>3</sup>

#### Mapeos genéticos realizados:

**Paciente AM:** Se estudió para def ABCA3; SP-C; SP-B; y TTF1. Se diagnosticó como PDS por su Anatomía Patológica, evolución y radiología. **YF:** Se encontraron 2 mutaciones: a) delección de 2 aminoácidos en exon 12 y otra mutación A1107V, que a su vez se encontraron separadamente en cada uno de los padres. Éstas son 2 diferentes mutaciones que controlan el ABCA3. **Paciente AXP:** Se encontró una mutación “missense” en el exón 22 produciendo una sustitución de Treonina por Alanina en codón 1070 (A1070T). **Paciente RMT:** Fue sugerido defecto de surfactante por anatomía patológica desde EE.UU. No se envió muestra a estudiar en EE.UU. por problemas de Obra Social.

No se encontraron imágenes de tipo “pavimento desorganizado” (*crazy pavement*) ni vidrio esmerilado en ambos lóbulos superiores sugiriendo HCNE.<sup>15</sup>

## Discusión

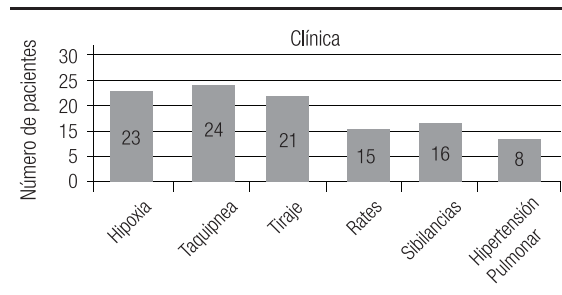
La convicción de que los cuadros intersticiales pulmonares –ahora incluidos en la llamada “enfermedad pulmonar difusa infrecuente” (EPDI)– son más frecuentes que lo que se creía nos lleva a presentar nuestra experiencia de 8 años tratando de adaptarnos a normas internacionales de diagnóstico clínico, radiológico y de anatomía patológica.

La visión retrospectiva de las historias clínicas nos convenció de la necesidad de sistematizar en nuestro hospital, aún más, su estudio; de revisar en conjunto con el patólogo las biopsias en relación con las nuevas clasificaciones y conceptos de EPDI; reevaluar radiografías y tomografías para intentar reclasificarlas si fuera posible y presentar a la vez las dificultades e imprecisiones que se produjeron. Éste ha sido un lento y dificultoso trabajo de coordinación y desarrollos. De esta manera pensamos aportar con este trabajo nuestra experiencia a la casi inexistente casuística nacional en el tema<sup>16</sup> y contribuir a desarrollar una red nacional que estudie sistemáticamente a estos cuadros y que a través de la concentración de casuística justifique desarrollos complejos a todo nivel que sólo se pueden emprender ante un número de casos importante, por ejemplo, estudios genéticos del surfactante.

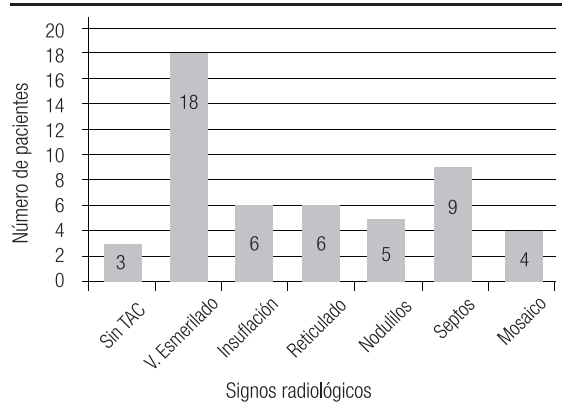
## A destacar en nuestros hallazgos

**Anatomía Patológica:** Somos concientes de la inespecificidad de muchos diagnósticos de la literatura. El término NSIP (NII) puede tener diversas etiologías. Muchas de nuestras biopsias podrían ser clasificadas como tal y responder, por ejemplo, a defectos del surfactante para cuyo diagnóstico estamos limitados por falta de estudios genéticos a este respecto en nuestro país, aunque hemos recibido ayuda del extranjero en algunos casos puntuales con opiniones, análisis de biopsias pulmonares y algunos estudios genéticos para defectos de surfactante en muestras de sangre. Es necesario funcionar en red en el país para que nuestros patólogos concentren experiencia en la difícil interpretación de estos cuadros. Muchos de nuestros pacientes tuvieron el beneficio de la consulta internacional a expertos (n=14, aparte de los estudios para defectos del surfactante), ya sea con preguntas concretas o enviando fotografías digitales de los preparados (Internet: ver agradecimientos), así como cortes -no teñidos directamente- al experto. Las tomas de biopsias se hicieron a cielo abierto en la mayor parte de los casos siguiendo instrucciones de patólogos expertos y también según especificaciones de la literatura. De éstas la más importante es la necesidad de “insuflar” la muestra con distintos preparados líquidos –por ejemplo, formalina- para observar el pulmón desplegado como normalmente está y no colapsado por la toma biopsica. Es importante que los patólogos desarrollen experiencia viendo la evolución normal de pulmón en los primeros años, observando muestras normales en niños operados de

**Figura 1.** Clínica de los cuadros intersticiales



**Figura 2.** Radiología.



tórax por otras razones. Esto les permitirá diagnosticar mejor -en muestras correctamente insufladas- los trastornos del desarrollo y crecimiento pulmonares.

**Radiología:** La necesidad de realizar tomografías en inspiración/expiration enfatiza la necesidad de coordinar el accionar de radiólogos, neumonólogos y anestesiólogos, sobre todo en niños pequeños donde -cuanto menos- se necesitará cierto grado de sedación y uso de la hiperventilación con bolsa-máscara para lograr apneas en inspiración/expiration en niños pequeños que presentan una hipersensibilidad del reflejo de Hering-Breuer.<sup>17</sup> No es menos cierta la necesidad de contar con tomógrafos avanzados multicorte para estudiar mejor los tiempos espiratorios y disminuir la dosis de radiación en los niños así como para guiar mejor la toma biopsica. En nuestro caso, estos estudios debieron desarrollarse en centros radiológicos privados -con nuestras instrucciones al hacer el pedido-, ya que no contamos por el momento con la presencia de anestesia en la sala de radiología ni de tomógrafo multicorte. La microscopía electrónica también debe estar disponible ya que se considera imprescindible como ayuda diagnóstica en algunos defectos del surfactante mostrando defectos en los corpúsculos lamelares donde se supone se cumple parte del ciclo intracelular del surfactante y en la (GIP) glicogenosis intersticial pediátrica o "PIG" en Inglés, curiosa enfermedad caracterizada por el incremento de células ovales en el intersticio, donde la microscopía electrónica puede mostrar acumulación de glucógeno en estas células, definiéndola así.<sup>18</sup>

**Tratamiento:** No es posible establecer normas de tratamiento generales, ya que la diversidad de cuadros; sus innumerables y posibles etiologías; la evolución impredecible de cada uno de ellos, así como las casuísticas reducidas obligan a un manejo individualizado con múltiples medicaciones y sus combinaciones, por ejemplo: corticoides, hidroxicloquina, azatioprina, azitromicina y antibióticos en algunas de sus "recaídas". Es por esto que estas enfermedades requieren un tratamiento personalizado y de acuerdo con el momento evolutivo (recaída) del paciente. En algunos casos actuamos sobre una cierta base teórica para su uso que justifica utilizar corticoides sostenidos y/o pulsos de los mismos como en la GIP y la "ATpease-binding cassette subfamily transporter subfamily A3 (ABCA3).<sup>19</sup> En otros se debe admitir que la literatura internacional y nuestra propia experiencia están llenas de ejemplos de intentos empíricos de tratamiento con las anteriores medicaciones impelidos por la gravedad del caso.

**Debilidades del trabajo:** a) fueron incluidos algunos enfermos que no son estrictamente definidos como SINI por el interés del caso (por ejemplo, las HPI). La importante cantidad de perdidos al seguimiento (25,92%) y de fallecidos (29,62%) hacen imposible una generalización de las evoluciones de

varios cuadros. La falta de estudios genéticos en todos los sospechados por anatomía patológica seguramente ha disminuido el número de posibles hallazgos de esta patología genética.

**Fortalezas:** La búsqueda bibliográfica ha contribuido a un cuerpo de conocimiento importante sobre estas patologías que hacen su sospecha ya más "rutinaria". La mejoría en la interrelación entre áreas que fue necesario desarrollar y perfeccionar seguramente contribuirá aún más al incremento del diagnóstico.

## Conclusiones

Este trabajo presenta probablemente una de las casuísticas más grandes del país en el tema. El diagnóstico de los cuadros pulmonares intersticiales requiere una importante estructura de conocimiento multidisciplinario así como áreas de múltiple apoyo también multidisciplinarias. Ante su complejidad y baja frecuencia sugerimos "regionalizar" sus estudios y diagnóstico ya que sería de gran utilidad para la praxis médica y el mejor diagnóstico-tratamiento centrar en un lugar la mayoría de los casos. Ya esto se hace en países con mayor población que la nuestra, por ejemplo: grupo chILD. Es importante desarrollar y mantener contacto con centros de mayor experiencia nacionales e internacionales para tratar de certificar el diagnóstico. En los 27 casos estudiados en nuestro medio se encuentra prácticamente todo el espectro de los cuadros intersticiales certificados o como muy probables lo que demuestra seguramente que deben existir a todo nivel en nuestro país.

**Nota:** Al terminarse la redacción de este trabajo se ha diagnosticado casi con certeza otro caso de HCNE con opinión autorizada del Dra Megan Dishop (Colorado) y Dr Alan Brody (Cincinnati). Se está enviando tacho para tinción bombesina.

**Agradecimientos:** Langston Claire M.D., Houston, Texas Children's Hospital, Dept. Pathology., EE.UU.; Dishop Megan M.D., Dept. of Pathology, Colorado's Children's Hospital, EE.UU.; Brody Alan, Dept. Radiology, Cincinnati Children's Hospital, EE.UU.; Nogee Larry M.D., Neonatology Genetics, John Hopkins Hospital, Baltimore, Maryland, EE.UU., por su continuo apoyo a nuestros enfermos.

**Conflicto de intereses:** No existen conflictos de intereses.

## Bibliografía

1. Dinwiddie R, Sharief N, Crawford O. Idiopathic interstitial pneumonitis in children: a national survey in the United Kingdom and Ireland. *Pediatr Pulmonol*. 2002; 34(1): 23-29.
2. Clement A, and committee members. Task force on chronic interstitial lung disease in immunocompetent children. *Eur Respir J*. 2004;24(4): 686-697.
3. Nogee L.M. Genetic basis of children's interstitial lung disease. *Pediatr Allergy Immunol Pulmonol*. 2010; 23(1): 15-24.

4. Deutsch GH, Young LR, Deterding RR, Fan L, Diffuse lung disease in young children: application of a novel classification scheme. *Am J Respir Crit Care Med.* 2007;176(11): 1120-1128.
5. Lynch DA, Hay T, Newell JD, Digvi VD, et al. Pediatric diffuse lung disease: diagnosis and classification using high-resolution CT. *Am J Roentgenol.* 1999; 173(3): 713-718.
6. Deterding RR. Infants and Young Children with Children's Interstitial Lung Disease. *Pediatr Allergy Immunol Pulmonol.* 2010; 23(1): 25-31.
7. Leland F, Kozinetz C, Deterding R, Brugman S. Evaluation of a diagnostic approach to pediatric interstitial lung disease. *Pediatrics,* 1998;101: 82-85.
8. Fan LL, Deterding RR, Langston C. Pediatric interstitial lung disease revisited. *Pediatr Pulmonol.* 2004; 38: 369-378.
9. Kurland G, Deterding R, Hagoogd J, Young L, An Official American Thoracic Society Clinical Practice Guideline: Classification, Evaluation, and Management of Childhood Interstitial Lung Disease in Infancy. *Am J Respir Crit Care Med.* 2013;188:376-394.
10. Dishop M. Diagnostic Pathology of diffuse lung disease in children. *Pediatr Allergy Immunol Pulmonol.* 2010;23: 69-85.
11. Ioachimescu OC, Sieber S, Kotch A. Idiopathic pulmonary hemosiderosis revisited. *Eur Respir J.* 2004; 24:162-170.
12. Okan E, Colasurdo G, Rossmann SN, Fan L. Isolation of *Stachybotrys* from the Lung of a Child With Pulmonary Hemosiderosis. *Pediatrics* 1999; 104: 964-966.
13. Centers for Disease Control and Prevention. Acute idiopathic pulmonary hemorrhage among infants: recommendations from the Working Group for Investigation and Surveillance. *MMWR.* 2004;53(No RR-2): 1-12.
14. Fan L, Deterding R, Langston C. Pediatric interstitial lung disease revisited. *Pediatr Pulmonol.* 2004; 38: 369-378.
15. Brody A. Imaging considerations: Interstitial lung disease in children. *Radiol Clin N Am.* 2005; 43: 391-403.
16. De La Canal A, Smith D, Precerutti J, Svetliza G, Enfermedad intersticial pulmonar. *Revista Argentina del Tórax.* 2003;64: Enero/Diciembre. Nro. 1-4.
17. Guillerman P. imaging of childhood interstitial lung disease. *Pediatr Allergy Immunol Pulmonol,* 2010;23:43-68.
18. Deterding RR. Infants and young children with children's interstitial lung disease. *Pediatr Allergy Immunol Pulmonol,* 2010 ;23: 25-31.
19. Yoshida I, Ban N, Inagaki N. Expression of ABCA3, a causative gene for fatal surfactant deficiency, is up-regulated by glucocorticoids in lung alveolar type II cells. *Biochem Biophys Res Commun,* 2004;323 (2): 547-55.